

3 再発・類似事例の発生状況

本事業では、医療事故情報及びヒヤリ・ハット事例を収集し、個別のテーマに関する医療事故情報とヒヤリ・ハット事例を併せて総合的に検討・分析を行い、更に、個別のテーマの他に「共有すべき医療事故情報」や「医療安全情報」により、広く共有すべき医療事故情報等を取り上げ公表してきた。

ここでは、これまで個別のテーマや「共有すべき医療事故情報」、「医療安全情報」として取り上げた再発・類似事例の発生状況について取りまとめた。

【1】 概況

これまでに提供した「医療安全情報」について、本報告書分析対象期間（平成24年4月～6月）に報告された類似事例の内容は17であり事例数は24件であった。このうち、類似事例が複数報告されたものは、「PTPシートの誤飲」が4件、「小児の輸液の血管外漏出」、「未滅菌の医療材料の使用」、「アレルギーの既往がわかっている薬剤の投与」、「持参薬の不十分な確認」がそれぞれ2件であった。

また、「共有すべき医療事故情報」については、本報告書分析対象期間に報告された類似事例の内容は11であり、事例数は35件であった。このうち、類似事例が複数報告されたものは、「熱傷に関する事例（療養上の世話以外）」、「体内にガーゼが残存した事例」がそれぞれ6件、「アレルギーの既往がわかっている薬剤を投与した事例」が5件、「ベッドからベッドへの患者移動に関連した事例」、「ベッドのサイドレールや手すりに関連した事例」がそれぞれ4件、「『療養上の世話』において熱傷をきたした事例」、「外形の類似による薬剤間違いの事例」、「施設管理の事例」、「歯科診療の際の部位間違いに関連した事例」がそれぞれ2件であった。

個別テーマについて本報告書分析対象期間に類似事例が報告されたテーマは、1テーマであり、事例数は1件で「医療用照明器の光源により発生した熱傷に関連した医療事故」であった。個別のテーマでは類似事例が複数報告されたものはなかった。

「医療安全情報」、「共有すべき医療事故情報」及び「個別のテーマの検討状況」に取り上げた類似事例の報告件数を図表Ⅲ-3-1に示す。

本報告書分析対象期間において発生した類似事例のうち、医療安全情報として取り上げた、「ガベキサートメシル酸塩使用時の血管外漏出」、「抜歯部位の取り違い」について事例の詳細を紹介する。

図表Ⅲ-3-1 平成24年4月から6月に報告された再発・類似事例

内容	件数	出典
薬剤の取り換え	1	医療安全情報 No. 4 (平成19年3月)
小児の輸液の血管外漏出	2	医療安全情報 No. 7 (平成19年6月)
製剤の総量と有効成分の量の間違い	1	医療安全情報 No. 9 (平成19年8月)
MRI検査室への磁性体(金属製品など)の持ち込み	1	医療安全情報 No. 10 (平成19年9月)
未滅菌の医療材料の使用	2	医療安全情報 No. 19 (平成20年6月)
伝達されなかった指示変更	1	医療安全情報 No. 20 (平成20年7月)
処方入力の際の単位間違い	1	医療安全情報 No. 23 (平成20年10月)
アレルギーの既往がわかっている薬剤の投与	2	医療安全情報 No. 30 (平成21年5月)
ガベキサートメシル酸塩使用時の血管外漏出	1	医療安全情報 No. 33 (平成21年8月)
電気メスによる薬剤の引火	1	医療安全情報 No. 34 (平成21年9月)
持参薬の不十分な確認	2	医療安全情報 No. 39 (平成22年2月)
抜歯部位の取り換え	1	医療安全情報 No. 47 (平成22年10月)
病理診断時の検体取り換え	1	医療安全情報 No. 53 (平成23年4月)
体位変換時の気管・気管切開チューブの偶発的な抜去	1	医療安全情報 No. 54 (平成23年5月)
P.T.Pシートの誤飲	4	医療安全情報 No. 57 (平成23年8月)
皮下用ポート及びカテーテルの断裂	1	医療安全情報 No. 58 (平成23年9月)
併用禁忌の薬剤の投与	1	医療安全情報 No. 61 (平成23年12月)
「療養上の世話」において熱傷をきたした事例	2	共有すべき医療事故情報(第5回報告書)
外形の類似による薬剤間違いの事例	2	共有すべき医療事故情報(第9回報告書)
熱傷に関する事例(療養上の世話以外)	6	共有すべき医療事故情報(第9回報告書)
注射器に準備された薬剤の取り換えの事例(名前の記載なし)	1	共有すべき医療事故情報(第10回報告書)
アレルギーの既往がわかっている薬剤を投与した事例	5	共有すべき医療事故情報(第12回報告書)
施設管理の事例	2	共有すべき医療事故情報(第11回報告書)
ベッドからベッドへの患者移動に関連した事例	4	共有すべき医療事故情報(第13回報告書)
ベッドのサイドレールや手すりに関連した事例	4	共有すべき医療事故情報(第13回報告書)
体内にガーゼが残存した事例	6	共有すべき医療事故情報(第14回報告書)
歯科診療の際の部位間違いに関連した事例	2	共有すべき医療事故情報(第15回報告書)
アレルギーに関連した事例	1	共有すべき医療事故情報(第15回報告書)
医療用照明器の光源により発生した熱傷に関連した医療事故	1	個別のテーマの検討状況(第25回報告書)

*共有すべき医療事故情報や、個別テーマの検討状況に計上された事例は、医療安全情報と重複している場合がある。

Ⅲ 医療事故情報等分析作業の現況

【2】「ガベキサートメシル酸塩使用時の血管外漏出」(医療安全情報 No. 33)について

(1) 発生状況

医療安全情報 No. 33 (平成21年8月提供) では、「ガベキサートメシル酸塩使用時の血管外漏出」を取り上げた(医療安全情報掲載件数6件 集計期間:平成18年1月~平成21年6月)。更に第20回報告書、第25回報告書においても、分析対象期間に該当事例が報告されたことを受け、再発・類似事例の発生状況(第20回報告書157-159頁、第25回報告書151-158頁)で取りまとめた。

これまで、患者にガベキサートメシル酸塩を投与する際、添付文書の「用法・用量に関する使用上の注意」に記載されている濃度を超えて使用した事例件数とその推移を、図表Ⅲ-3-2に示す。

本報告書分析対象期間(平成24年4月~6月30日)に報告された「ガベキサートメシル酸塩使用時の血管外漏出」の医療事故は1件であった。

図表Ⅲ-3-2 「ガベキサートメシル酸塩使用時の血管外漏出」の報告件数

	1~3月 (件)	4~6月 (件)	7~9月 (件)	10~12月 (件)	合計 (件)
平成16年				1	1
平成17年	1	1	1	0	3
平成18年	0	0	0	0	0
平成19年	0	0	0	0	0
平成20年	1	1	0	0	2
平成21年	1	3	1	1	6
平成22年	1	0	0	1	2
平成23年	3	1	1	0	5
平成24年	1	1	—	—	2

図表Ⅲ-3-3 医療安全情報 No. 33

医療安全情報 No.33 2009年8月

財団法人 日本医療機能評価機構

医療安全情報

No.33 2009年8月

**ガベキサートメシル酸塩
使用時の血管外漏出**

患者にガベキサートメシル酸塩を投与する際、輸液が血管外に漏出し約5分の治療を要した事例が報告されています。そのうち、添付文書の「用法・用量に関する使用上の注意」に記載されている濃度を超えて使用した事例が6件報告されています。(集計期間:2005年1月1日~2009年6月30日、第3回報告書共有および医療事故情報誌に掲載)

ガベキサートメシル酸塩は、高濃度で投与すると血管内壁を障害することがあります。

ガベキサートメシル酸塩の製品

アグリット静注用100mg	注射用パナベート100
	注射用パナベート500
アロデート注射用100mg	注射用プロビートル100mg
アロデート注射用500mg	注射用プロビートル500
注射用エフオーワイ100	注射用メクロセート100mg
注射用エフオーワイ500	注射用メクロセート500mg
ソクシドン注	レミナロン注射用100mg
	レミナロン注射用500mg

◆ガベキサートメシル酸塩の使用については添付文書をご確認ください。

医療安全情報 No.33 2009年8月

ガベキサートメシル酸塩使用時の血管外漏出

事例1

患者は、パナベートの薬液についての使用上の注意があることを知らず、患者に約2分の濃度で「パナベート2000mg+5%ブドウ糖100mL」を右前腕より投与した。翌日、右前腕に血管外漏出と2×2.5cm大の潰瘍を認め、その10日後、患者の右前腕に壊死をきたし、挿皮術を施行した。

事例2

患者に約3分の濃度で注射剤「エフオーワイ1600mg+生理食塩水500mL」を手首より投与した。投与開始中、手首に血管外漏出を認め、腫脹が形成されたため、注射を中止した。投与終了から18日後、患者の右前腕に腫脹し、感染感による疼痛を訴え、治療を開始したが改善しなかった。その後、右前腕の病変によりエフオーワイの投与による血管・神経損傷と診断された。

事例が発生した医療機関の取り組み

・ガベキサートメシル酸塩を投与する際は、可能な限り、中心静脈から投与する。
・ガベキサートメシル酸塩を末梢血管から投与する際は、輸液の濃度を0.2%以下(本剤100mgあたり50mL以上の濃度)とする。

財団法人 日本医療機能評価機構 医療事故防止事業部

(2) ガベキサートメシル酸塩の製品

平成24年6月現在薬価収載品目は以下の通りである。

- アガリット静注用100mg
- ガベキサートメシル酸塩100mg注
- ガベキサートメシル酸塩500mg注射用
- ガベキサートメシル酸塩注射用100mg「サワイ」
- 注射用エフオーワイ100 ○注射用エフオーワイ500
- 注射用パナベート100 ○注射用パナベート500
- 注射用メクロセート100mg
- レミナロン注射用100mg ○レミナロン注射用500mg

(3) 事例概要

本報告書分析対象期間に報告された事例概要を以下に示す。

事例1

【内容】

当院で膵臓癌のため亜全胃温存膵頭十二指腸切除術を施行し他院に転院していたが、膵癌術後局所再発、右尿管浸潤のため当院に転院となり、右水腎症に対して右腎瘻造設を行った。入院後には、トリプルルーメン中心静脈カテーテルを挿入予定で準備を行っていたが、他院からすでにダブルルーメン中心静脈カテーテルが挿入された状態で転院してきたため、そのまま利用することになった。最初、ダブルルーメンの、(1) から高カロリー輸液とクリトパン（側管）、(2) からレミナロン1500mg + 生理食塩水48mLで投与を開始した。その後、抗生剤と輸血を追加する指示があり、確保した末梢のルートが22Gと細かったため、輸血を中心静脈の(1) から投与した。その後、輸血とレミナロンは原則単独投与であることから、看護師2名で相談して右手背の末梢カテーテルからレミナロンを投与するよう変更した。右手背から投与中のレミナロンが漏れたため、医師に依頼して右前腕に入れ替えた。その後、右手背の発赤・腫脹が増強したため、皮膚科受診してリンデロンの局所注射等行っていたが、潰瘍・壊死が拡大し、デブリートメント実施、その後右環指伸筋腱断裂を認めた。

【背景・要因】

薬剤の投与ルートは医師が指示するが、単独投与の薬剤や配合変化などの問題から、医師が指示したルートから投与できない場合があり、その場合は看護師が判断して投与ルートを変更することがある。投与ルートを変更した場合、医師の指示を変更すれば、システム的に新たに処方が発生してしまうため、指示の変更入力を行わない場合が多い。また、薬剤により投与ルート、単独投与、配合変化、フィルターの有無などの問題があり、さらに同一薬品においても投与濃度により規制があることもあり、知識が伴わないことがある

(4) 事例が発生した医療機関の改善策について

事例が発生した医療機関の改善策として、以下が報告されている。

- ①注射薬オーダーシステムの改良。
- ②医師、看護師間の情報交換の強化。薬剤に対する知識の向上。
- ③投与経路や配合変化に注意が必要な薬品に対する情報提供システムの構築。

(5) 当該事例の薬剤の濃度と投与経路について

薬剤を静脈投与する際は、末梢静脈カテーテル（PVC: peripheral venous catheter）は、上肢では上腕橈側皮静脈、前腕橈側皮静脈などから、下肢では足背静脈などの表在静脈から選択する。また、中心静脈カテーテル（CVC: central venous catheter）は、高浸透圧、高濃度の輸液が、血管内に投与された場合、急速に希釈されることによって血管壁を刺激しないように、より深部の上大静脈や下大静脈内にカテーテル先端を留置することが一般的である。

ガベキサートメシル酸塩の添付文書には「末梢血管から投与する場合」と但し書きをした上で薬剤100mgあたり50mL以上の輸液が望ましい、と記載されている。

当該事例で中心静脈カテーテルで投与されていたレミナロン（ガベキサートメシル酸塩）はレミナロン1500mg＋生理食塩水48mLであり、その濃度は3.1%である。もし、レミナロン1500mgを添付文書に添って0.2%以下で投与するとすれば、輸液は750mL以上となる。

《当該事例で使用されたレミナロン注射用500mgの用法・用量に関連する使用上の注意》

添付文書一部抜粋

＜用法・用量に関連する使用上の注意＞

汎発性血管内血液凝固症には
本剤は高濃度で血管内壁を障害し、注射部位及び刺入した血管に沿って静脈炎や硬結、潰瘍・壊死を起こすことがあるので、末梢血管から投与する場合、本剤100mgあたり50mL以上の輸液（0.2%以下）で点滴静注することが望ましい。

中心静脈カテーテルおよび末梢静脈カテーテルの投与経路は両者とも静脈であるが、ガベキサートメシル酸塩のように、濃度に注意が必要な薬剤の投与経路を変更する場合、皮膚の発赤や腫脹から潰瘍、壊死を来し、外科的な創処置を必要とする場合もあり、患者に大きな影響を与える可能性もあるため、投与経路や濃度を適切にアセスメントし、投与内容の指示変更を検討することが重要である。

(6) まとめ

平成21年8月に医療安全情報No. 33「ガベキサートメシル酸塩使用時の血管外漏出」を提供したが、その後も類似事例が報告されている。事例が発生した医療機関の取り組みとして、ガベキサートメシル酸塩を投与する場合、可能な限り、中心静脈から投与する、ガベキサートメシル酸塩を末梢血管から投与する際は、輸液の濃度を0.2%（本剤100mgあたり50mL以上の輸液）とする、ことを掲載した。

本報告書分析対象期間において報告された事例より、中心静脈からの投与から末梢血管への投与経路を変更する際には、ガベキサートメシル酸塩の濃度を検討することが重要であることが示唆された。

今後も引き続き類似事例の発生について注意喚起するとともに、類似事例発生の推移に注目していく。

(7) 参考文献

1. レミナロン注射用500mg. 添付文書. 塩野義製薬株式会社. 2009年6月改訂（第8版, 指定医薬品の規制区分の廃止に伴う改訂）

III

1
2-[1]
2-[2]
2-[3]
2-[4]
2-[5]
3-[1]
3-[2]
3-[3]

「ガベキサートメシル酸塩使用時の血管外漏出」(医療安全情報No.33)について

Ⅲ 医療事故情報等分析作業の現況

【3】 抜歯部位の取り違え（医療安全情報 No. 47）について

(1) 発生状況

医療安全情報 No. 47（平成22年10月提供）では、抜歯する部位を取り違えた事例が報告されており、「抜歯部位の取り違え」を取り上げた（医療安全情報掲載件数11件 集計期間：平成19年1月～平成22年7月）。

本報告書分析対象期間（平成24年4月～6月30日）に報告された「抜歯部位の取り違え」の医療事故は1件であった。

図表Ⅲ-3-4 「抜歯部位の取り違え」の報告件数

	1～3月 (件)	4～6月 (件)	7～9月 (件)	10～12月 (件)	合計 (件)
平成16年	0	0	0	0	0
平成17年	0	0	0	0	0
平成18年	0	0	0	0	0
平成19年	0	0	0	0	0
平成20年	1	0	1	2	4
平成21年	3	0	0	0	3
平成22年	1	2	2	2	7
平成23年	0	3	4	0	7
平成24年	3	1	—	—	4

図表Ⅲ-3-5 医療安全情報 No. 47 「抜歯部位の取り違え」

医療安全情報 No.47 2010年10月

財団法人 日本医療機能評価機構

医療安全情報 No.17 2010年10月

抜歯部位の取り違え

抜歯において、抜歯部位を取り違えた事例が11件報告されています(集計期間：2007年1月1日～2010年7月31日、第15回報告書「共有すべき医療事故情報」の一部を掲載)。

抜歯する部位を取り違えた事例が報告されています。

事例1のイメージ

◆報告されている11件のうち9割は、歯の患との誤りによるものです。

医療安全情報 No.17 2010年10月

抜歯部位の取り違え

事例1

歯科医師は埋伏している左上顎第二大臼歯(根不知歯)を抜き予定であったが、左上顎第二大臼歯が萌出遅延により埋伏していたため誤解し、抜いている歯中に間違いに気付かず、歯位固定した。

事例2

歯科医師は、左上顎第一小臼歯および左上顎第二大臼歯の抜歯手術の予定であったが、左上顎第一大臼歯が欠損していた事から複製的に、左上顎第二小臼歯を左上顎第一小臼歯と誤り込み、左上顎第二小臼歯と左上顎第二大臼歯を抜歯した。

事例が発生した医療機関の取り組み

- 事前に抜歯する部位の位置や形態を標本的に十分観察し、さらにレントゲン所見と十分に照らし合わせて確認する。
- 事前に、抜歯する部位を患者と共に確認する。

財団法人 日本医療機能評価機構 医療事故防止推進部

TEL: 03-5217-2222 FAX: 03-5217-2220

URL: www.jqm.or.jp

(2) 事例概要

本報告書分析対象期間に報告された事例概要を以下に示す。

事例

【内容】

近医より、上顎正中埋伏過剰歯の精査目的で当院紹介され手術を決定した。患児の負担を考慮し全身麻酔下での抜歯を計画し、術前検査を施行した。その後、全身麻酔下にて、抜歯術直前のレントゲン等の資料を医師3名（1名は研修医）で確認した上で、上顎正中埋伏過剰歯（2本）の抜歯術を施行した。10日後、術後の経過観察および抜糸目的で当科受診時に、状況確認のためオクルーザルレントゲンを撮影し、埋伏していた健全歯である上顎右側切歯を誤抜歯したことがわかった。

【背景・要因】

- ・抜歯が必要な過剰歯だけではなく、永久歯も全て完全埋伏状態で位置関係が非常に複雑であり、通常のレントゲン画像では位置関係を確認しづらかった。
- ・上顎骨内に上顎前歯および過剰歯が緊密に近接しており、永久歯を過剰歯と思い込み誤抜歯した。
- ・現在、全身麻酔下の手術では、手術室に歯科用のレントゲン装置がないため、簡単に確認する手段がない。頭部単純レントゲン撮影では、障害陰影となるものが多く映るため、そのような手法では詳細を術中に把握することは難しい。

(3) 事例の過剰埋伏歯および健全歯の画像

事例が発生した医療機関のレントゲン写真およびCT画像の一部を次に示す。画像からは乳歯と埋伏している歯の区別は容易であるが、埋伏歯のうち、健全歯と過剰歯の正確な前後の位置を把握することは難しい。そこで、当該医療機関はCT画像も活用して確認している。しかし、乳歯の萌出状態と埋伏している健全永久歯および過剰歯の位置関係がわかりにくいという点に、過剰歯の生え方が複雑であり、健全永久歯との区別が困難であった可能性がある。

III

1
2-(1)
2-(2)
2-(3)
2-(4)
2-(5)
3-(1)
3-(2)

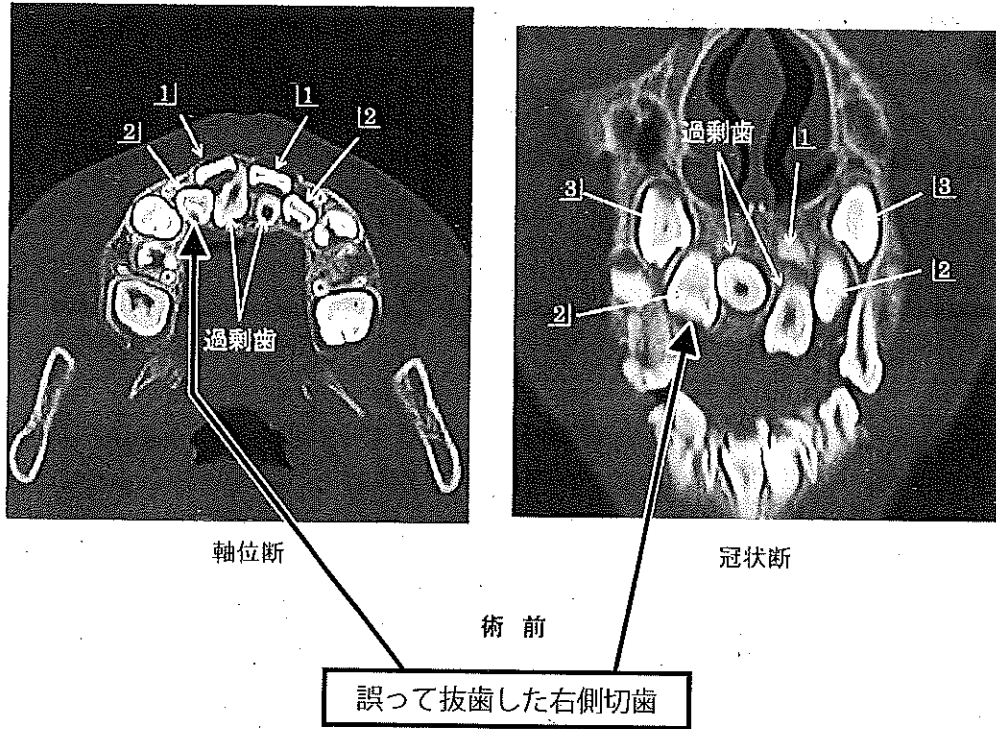
3-(3)

抜歯部位の取り違え（医療安全情報No.47）について

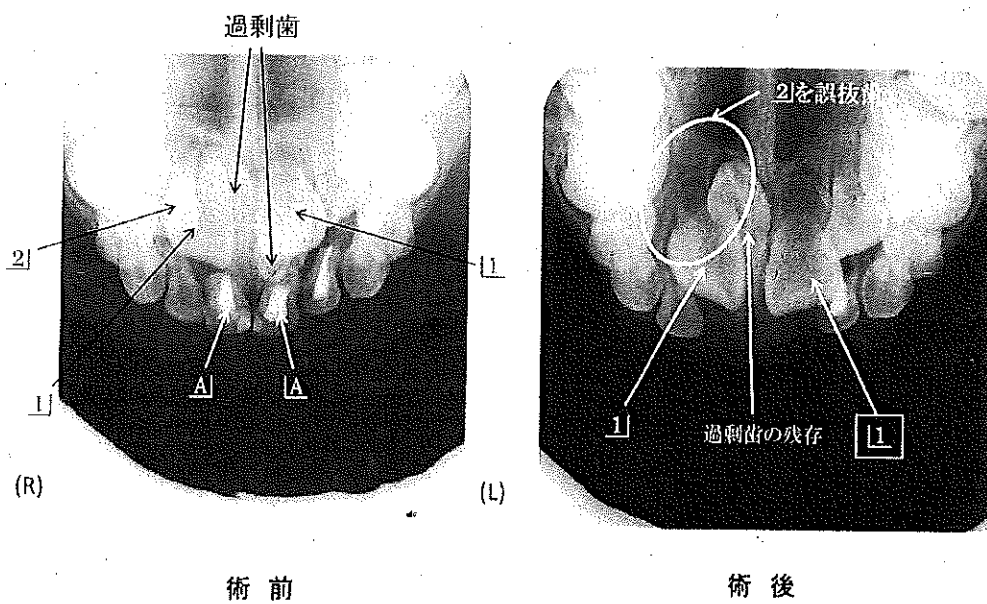
III 医療事故情報等分析作業の現況

<事例のレントゲン画像>

<事例の術前C T画像>一部抜粋



<事例のレントゲン画像>



(4) 事例が発生した医療機関の改善策について

事例が発生した医療機関の改善策として、以下が報告されている。

○システムによる支援

- ・ 歯牙の位置関係などの情報を可能な限り得られるようレントゲン撮影およびCT等を用い十分に位置関係を確認し施術する
- ・ 手術室で使用可能なポータブルレントゲン撮影機器（オクルーザル）を購入し、抜歯前後の確認ができるよう配備した。

(5) まとめ

平成22年10月に提供した医療安全情報 No. 47では、事例が発生した医療機関の取り組みとして、①事前に抜歯する部位の位置や形態を局所的に十分観察し、さらに各種画像所見と十分に照らし合わせて確認する、②事前に、抜歯する部位を患者と共に確認する、ことを掲載した。

その後も抜歯部位の取り違えに関する事例は報告されており、本報告書対象分析期間に報告された事例の内容や背景：要因、改善策などを紹介した。また、埋伏過剰歯の存在や位置関係の理解に資するため、エックス線写真を供覧した。今後も引き続き類似事例の発生について注意喚起するとともに、その推移に注目していく。

III

1
2-1-1
2-1-2
2-1-3
2-1-4
2-1-5
3-1-1
3-1-2

3-〔3〕

抜歯部位の取り違え（医療安全情報 No. 47）について